

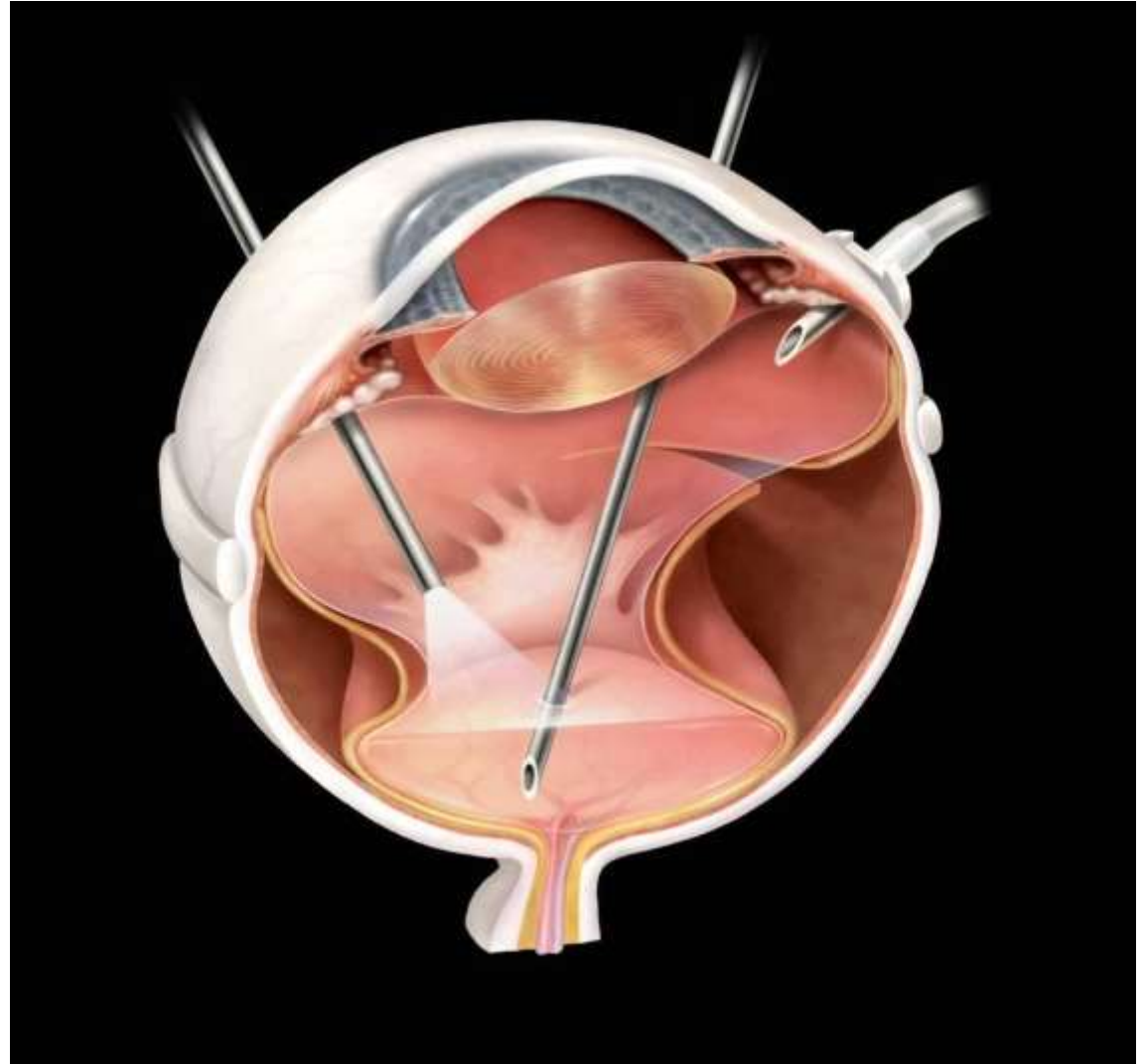
Škola chirurgie sietnice a sklovca

18.-20.9.2013

Banská Bystrica

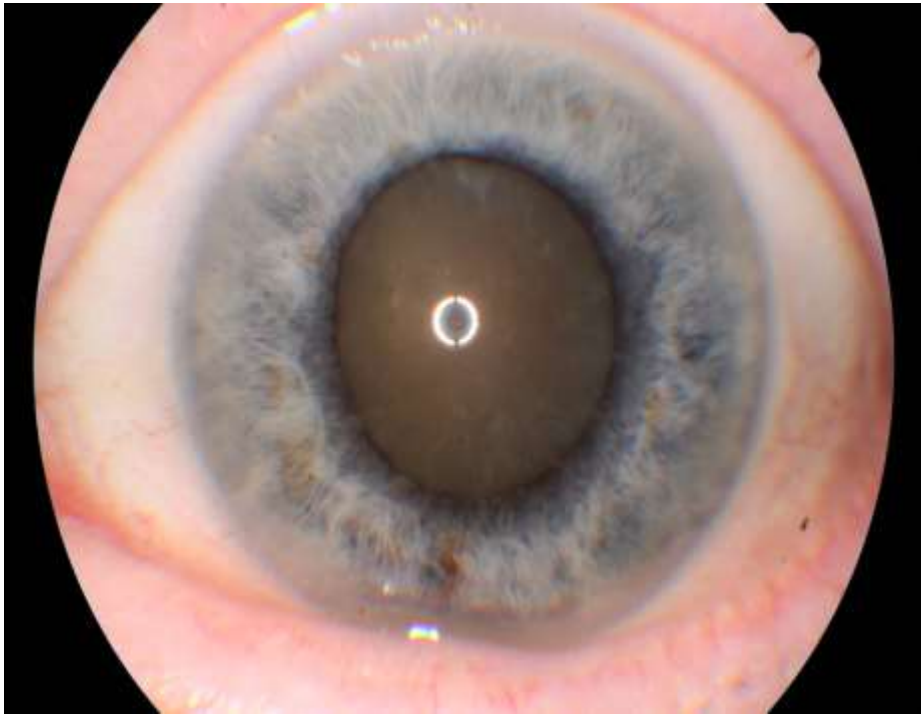
**Komplikovaná
katarakta**

Ondrejková M.



Škola chirurgie sítnice a sklovca

Komplikovaná katarakta



- **Katarakta po PPV**
- **Katarakta po PPV+SO**
- **Katarakta pri PPV**
- Katarakta pri penetračnom poranení
- Katarakta/jadro luxované do sklovca
- Subluxovaná šošovka
- **Katarakta pri glaukóme**

Škola chirurgie sietnice a sklovca

Katarakta po PPV

Indikácia: F + VOŠ

Výber VOŠ:

6-7mm optika, akrylát, 3ks

Anestézia: perilimbálna,
možná PPV

Operatér:

Skúsený chirurg PS/ZS,
možná konverzia na PPV

Komplikácie

- Chýba opora sklovca
- Hlboká, flotujúca PK
- Úzka zrenica
- Oslabený závesný aparát
- Tvrdé jadro
- Patológia ZS
- Poškodenie zonuly a/alebo ZP pri PPV

Škola chirurgie sietnice a sklovca

Katarakta po PPV+SO

Indikácia:

- F + VOŠ
- F + VOŠ+
re PPV + evakuácia SO +
kapsulektomia post.

Výpočet VOŠ:

- SO formula
- podľa 2.oka a refrakcie
alebo korekcie

Komplikácie

- Prítomnosť SO
- Mierne oplošťovanie PK
- Možný prienik SO do PK
- Tvrdé jadro
- Prstencová fibróza ZP

Škola chirurgie sietnice a sklovca

Katarakta pri PPV

Kombinovaná operácia

F + VOŠ + 23GPPV + plyn

- Pacient nad 60 rokov
- Prítomná katarakta

Plánovaná krátka, 23G PPV

Plánovaná tamponáda plynom

- Chirurgia MK – vizualizácia
- Chirurgia OS – prevencia PVR
- rePPV

Piloc.gtt2% - prevencia Capture sy.

Sutura paracentéz a R rany

Operácia v dvoch krokoch

1. PPV 2. F+VOŠ p.p.

Transparencia šošovky dobrá,

- PPV urgentná
- PPV náročná, dlhá operácia
- PPV makulopatia, DR
- Celkový stav pacienta

1. F+VOŠ 2. PPV

Katarakta, PPV podľa nálezu

Škola chirurgie sietnice a sklovca

Katarakta pri úraze

- Najčastejšie pri penetračnom poranení rohovky
- Sutura penetračnej rany rohovky

Katarakta pri primárnom ošetrovaní – VOCT, veľká rana Š, lézia ZP

Katarakta odložená – malá rana, lokalizované skalenie, drobné, nekovové teliesko uzatvorené v šošovke

Postup:

- Modifikácia štandardného postupu operácie katarakty podľa rozsahu a lokalizácie poranenia šošovky a rohovky
- SK rez, paracentézy
- CCC - ihla, nožnice, pinzeta, VE
- Aspirácia hmôt /F/VEA/PPV, kontrola stavu sietnice

Škola chirurgie sietnice a sklovca

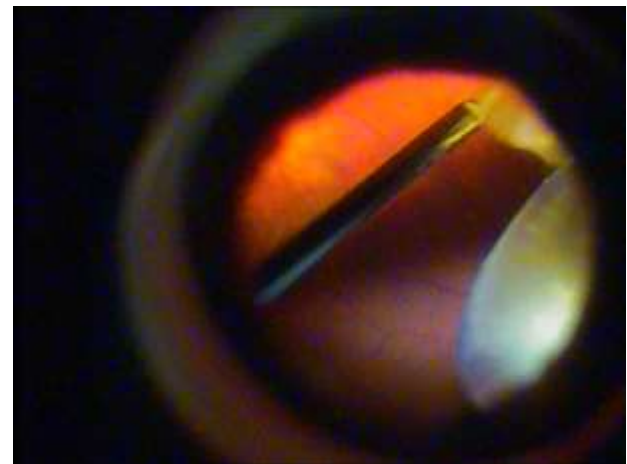
Katarakta pri úraze


- Implantácia VOŠ
- Hodnota - výpočet VOŠ podľa druhého oka, pri anizometrii zväžiť sekundárnu implantáciu
- Typ podľa rozsahu poranenia puzdra – 1ks do puzdra, 1ks/3ks na puzdra, iris claw na dúhovku
- Pri veľkej strate puzdra a poranení D indikovaná sekundárna implantácia po rekonštrukcii predného segmentu – iris claw/sulcusfixácia/ intrasklerálna fixácia 3ks
- ATB do PK/IVT – prevencia endoftalmitídy
- Sutura operačných rán
- Mydriatiká, KS, ATB – prevencia endoftalmitídy

Škola chirurgie sietnice a sklovca

Katarakta luxovaná do sklovca

- 20G PPV
- Vitrektomia
- Kapsulektomia vitrektomom
- Fakofragmentácia (fako ihla bez sleeveu) v stredných partiách sklovca
- Zbytky katarakty vysekané vitrektomom
- Kontrola periferie sietnice a ZAS
- Iridektomia
- Primárna implantácia iris claw
- Sekundárna implantácia iris claw

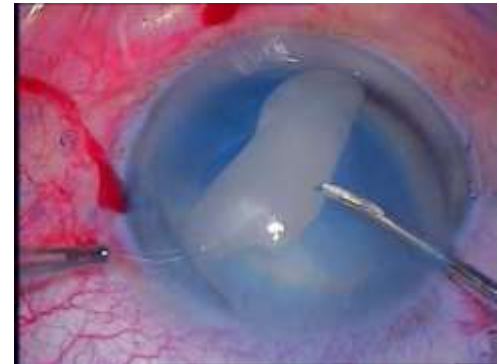




Škola chirurgie sietnice a sklovca

Jadro šošovky luxované do sklovca

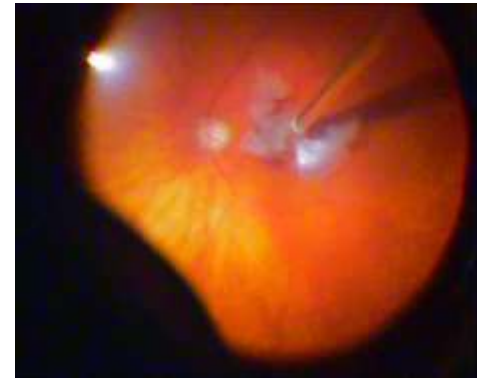- 20G PPV
- Vitrektomia
- Fakofragmentácia (fako ihla bez sleeveu) v stredných partiách sklovca
- Zbytky katarakty vysekané vitrektomom
- Kontrola periferie sietnice a ZAS
- Implantácia na zachované puzdra alebo
- Iridektomia a implantácia iris claw
- Ukončenie operácie, plánovaná sekundárna implantácia



Škola chirurgie sietnice a sklovca

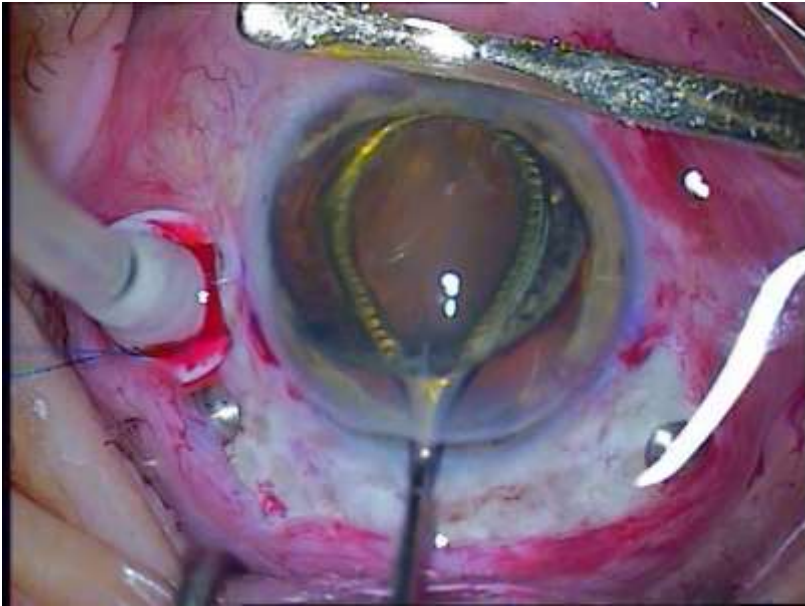Hmoty luxované do sklovca

- 23G PPV
- Vitrektomia
- Utopené hmoty a časti jadra vysekané vitrektomom
- Kontrola periferie sietnice a ZAS
- Implantácia na puzdra, len výnimočne
- Iridektomia a implantácia iris claw alebo
- Ukončenie operácie, plánovaná sekundárna implantácia



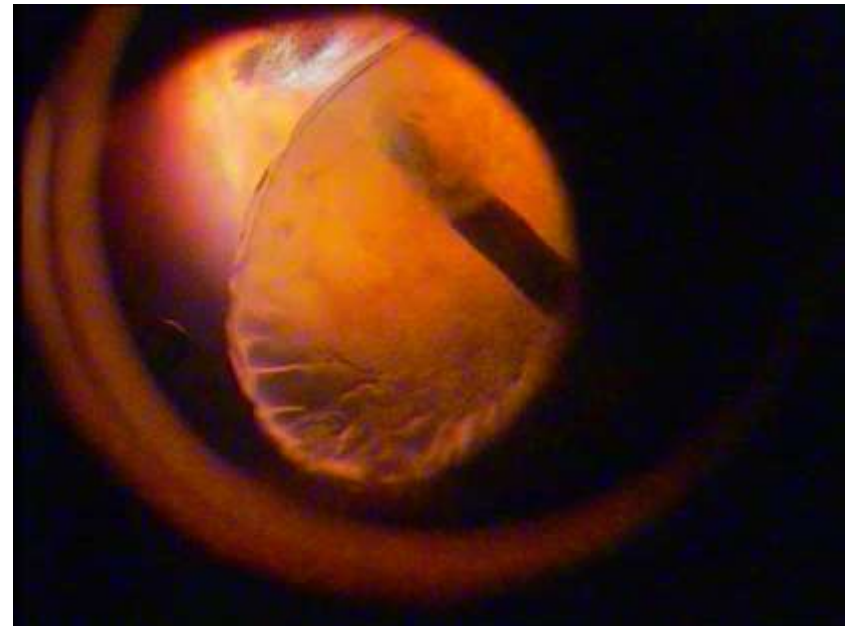
Škola chirurgie sítnice a sklovca

Subluxovaná šošovka



IKE Webrovou slučkou

- PPV+LE
- Háčiky, expanzný prstenec, IA, sulkusfixácia/iris claw/sutura PC IOL na dúhovku



Škola chirurgie sietnice a sklovca

Katarakta pri glaukóme

PGZU

Komplikácie

- Úzka Z
- Plytká PK
- Zvýšený VOT
- Keratopatia
- Iridektomia/iridotomia

R rez, strečing/F v úzkej Z

PGOU

Komplikácie

- Užšia Z, zvýšený VOT
- Keratopatia
- Stav po filtračnej operácii

R rez, strečing/ F v úzkej Z

SGPEX

- + oslabený záves

**Dokonalá hydrodisekcia,
F bez tlaku na záves,
Expanzný prstenec**

Ďakujem za pozornosť

